Aus der Prüfstelle für Höhenwirkung 4 München

Leiter: Oberstabsarzt Doz. Dr. G. A. Weltz

Die Bewegungen des Zökum und der benachbarten Darmteile im Röntgenkymogramm

Inaugural-Dissertation zur Erlangung der Doktorwürde

verfaßt und einer Hohen Medizinischen Fakultät der Universität München

vorgelegt von

Hermann Glaeser

Assistenzarzt d. Luftwaffe aus Tübingen

1942

Gedruckt mit Genehmigung der med.

Fakultät d. Universität München

Referent: Oberstabsarzt Doz. Dr. G. A. Weltz

Dekan: Prof. Dabelow.

Tag der mündlichen Prüfung: 20. Juni 1941

R. UNIV.
BIBLIOTHEEK
LEIDEN

Nicht einzeln im Buchhandel käuflich

Band 65 (1942) Sonderdruck Heft 5

aus

FORTSCHRITTE AUF DEM GEBIETE DER RÖNTGENSTRAHLEN

Begründet von Heinrich Albers-Schönberg. Herausgegeben von Professor Rudolf Grashey-Köln

Vervielfältigungen und Verbreitung von Arbeiten aus „Fortschritte auf dem Gebiete der Röntgenstrahlen" sowie deren Verwendung für fremdsprachige Ausgaben nur mit Genehmigung des Verlages gestattet

Georg Thieme / Verlag / Leipzig

Aus der

Prüfstelle für Höhenwirkung 4, München, Leiter: Oberstabsarzt Doz. Dr. med. habil G. A. Weltz.

Die Bewegungen des Zökum und der benachbarten Darmteile im Röntgenkymogramm

Von **Hermann Glaeser**, Assistenzarzt der Luftwaffe

Mit 16 Abbildungen

Das Studium der Bewegungsvorgänge im Körper ist in den letzten Jahren durch die Methode der Röntgenkymographie bereichert worden, die gegnüber den bisher bekannten Methoden der Physiologie und Klinik grundsätzlich neue Wege und Möglichkeiten eröffnet.

Es war seither naheliegend, daß die neue Methode zunächst zur genaueren Beobachtung jener Organe verwandt wurde, deren Bewegungen sich auch sonst — etwa bei der Röntgendurchleuchtung — am augenfälligsten äußern; insbesondere wurde deshalb die Röntgenkymographie zunächst für Zwecke der Herz- und Magendiagnostik eingesetzt.

Andererseits aber liegen, wie noch dargestellt werden soll, die besonderen Vorzüge der neuen Methode gerade in der Erfassung langsam ablaufender Organbewegungen und diese Möglichkeiten, auf die insbesondere Weltz aufmerksam gemacht hat, sind derzeit noch keineswegs ausgeschöpft. Die vorliegende Arbeit ist daher ein Schritt in Richtung auf die Nutzbarmachung dieser spezifischen methodischen Möglichkeiten für die Erforschung der langsamen, bisher kaum erfaßbaren Bewegungen im Darmkanal.

Als Einzelbeitrag zu diesem umfassenden Thema, das naturgemäß nur durch schrittweise Zusammenarbeit vieler bewältigt werden kann, behandelt die vorliegende Veröffentlichung als erste aus einer geplanten Reihe von parallel gerichteten Untersuchungen eine engbegrenzte Frage, nämlich den bisher noch wenig geklärten Vorgang des Übertritts von Darminhalt aus dem Dünndarm in das Zökum und die daran sich räumlich und funktionell anschließenden Bewegungsvorgänge. Daß dieser Vorgang, dem unser Interesse gilt, bisher nahezu ungeklärt ist, kann weder der Physiologie, noch der Klinik zum Vorwurf gemacht werden. Vielmehr liegt unsere Unkenntnis daran, daß die hier ins Auge gefaßten Dinge einfach nicht in das Gesichtsfeld der bisher anwendbaren Methoden fielen, und zwar in erster Linie wegen des trägen Ablaufs dieser Funktion.

Diese Behauptung bedarf einer kurzen Erläuterung:

Die Erfindung der Röntgenkymographie ermöglicht es, auf einem einzigen Röntgenfilm normalen Formates nicht nur wie bisher einen bestimmten Augenblickszustand in der Momentaufnahme festzuhalten, sondern einen ganzen Bewegungsablauf, der nach Entwicklung der Platte bzw. des Filmes beliebig oft mittels eines Rasters vorgeführt werden kann (1). So gesehen, leistet also die Kymographie zunächst dasselbe wie ein vollständiger Röntgenkinofilm, wobei sie diesem gegenüber aber zahlreiche Vorteile hat, und zwar sind diese Vorzüge sowohl praktisch-technischer wie auch methodisch-theoretischer Art.

Ein praktischer Vorzug, der die Röntgenkymographie besonders für die ärztliche Diagnostik geeignet macht, ist der Umstand größter Materialersparnis, insofern eine einzige Aufnahme genügt, um Vorgänge festzuhalten, die im Lauffilm eine Unzahl einzelner Aufnahmen bzw. einen kostspieligen Film von vielen Metern Länge beanspruchen würden. Dieser Faktor der Wirtschaftlichkeit ist indessen auch für Forschungszwecke wichtig. Nur auf Grund dieser Voraussetzung konnte ein so umfassendes klinisches und Forschungsmaterial gesammelt werden, wie es mir im Filmarchiv von G. A. Weltz erstmalig zur Verfügung stand. Wollte man die röntgenkymographisch hier auf engsten Raum festgehaltenen Bewegungsvorgänge in ihrer Gesamtheit kinematographisch registrieren, so wäre dazu ein Tausende von Filmmetern umfassendes Archiv notwendig, für dessen Bereitstellung größte Mittel zur Verfügung stehen müßten.

Noch wichtiger als dieser letzten Endes äußere Vorzug ist jedoch folgender Vorteil, der das Röntgenkymogramm gegenüber dem Röntgenkinofilm auszeichnet: Mit Rücksicht auf die Gefahr der Überdosierung wäre es gar nicht möglich, beim Menschen Röntgenkinofilme von beliebiger Länge bzw. Dauer aufzunehmen. Schon der gewöhnlichen Durchleuchtung sind ja bekanntlich durch diese Gefahr enge zeitliche Grenzen gesetzt.

Anders das Röntgenkymogramm. Hier sind, wie Weltz hervorgehoben hat (5), auch lange Belichtungszeiten ohne Gefahr der Überdosierung möglich, weil eine lange Belichtungszeit eben nicht einer hohen Strahlenbelastung gleichzusetzen ist, wie folgende Überlegung zeigt: Angenommen für eine röntgenkymographische Aufnahme von 1 Minute Dauer sei eine Strahlenbelastung von 10 r notwendig, um einen richtig belichteten Film zu erzielen. Soll nun von dem gleichen Organ eine Bewegungsaufnahme gemacht werden, die 2 Minuten umfaßt, so ist dafür nunmehr nur die halbe Milliamperezahl erforderlich, da im anderen Fall der Film natürlich überbelichtet würde. Auf diese Weise ist daher bei der Röntgenkymographie der richtig belichtete Film selbst die sozusagen „selbsttätige" Sicherung gegenüber einer Überschreitung der zulässigen Strahlendosis. Da für die richtige Belichtung aber das Produkt aus Stromstärke einerseits und Belichtungszeit andererseits maßgebend ist, dieses Produkt aber pro Film stets dasselbe ist, sind bei der Röntgenkymographie einer beliebigen Ausdehnung der Aufnahmezeit klinisch keine Grenzen gesetzt. Dieser Umstand war für die Entwicklung der Dickdarmkymographie ausschlaggebend. Bevor wir auf diese im besonderen eingehen, sei kurz noch ein anderes allgemeines Merkmal der Röntgenkymographie erwähnt. Es betrifft dies den Vorzug der kontinuierlichen gegenüber jeder diskontinuierlichen Registrierungstechnik.

Zwischen der einmaligen Röntgenmomentaufnahme und der kinematographischen Bildfolge von 16 Aufnahmen pro Sekunde sind natürlich alle Übergänge möglich. Es ist deshalb vorgeschlagen worden, einen langdauernden Bewegungsvorgang nach dem Prinzip der Zeitraffung in seiner technisch bekannten Ausführung festzuhalten, nämlich durch Anfertigung einer Serie von Momentaufnahmen mit längerem zeitlichen Intervall, beispielsweise von 10 oder 20 Sekunden. Es erscheint zunächst einleuchtend, daß auf diese Weise nachträglich ein Bild des Bewegungsvorganges gewonnen werden kann.

Daß dem indessen nicht so ist, wurde wiederum von G. A. Weltz betont. Sofern nämlich der darzustellende Vorgang eine kürzere Periodendauer hat, als dem Aufnahmeintervall entspricht, ist mittels einer diskontinuierlichen Registrierung nicht einmal die wirklichkeitsgemäße Erfassung einer mathematisch ganz einfachen und wohldefinierten Bewegungsform, wie z. B. einer gewöhnlichen Sinuswelle möglich. Erst recht ist eine wahrheitsgetreue Erfassung durch diskontinuierliche Registrierung aber unmöglich bei biologischen Vorgängen, sofern man bedenkt, daß organische Bewegungen folgende Eigenschaften haben:

1. Die Periodendauer ist nie im mathematischen Sinne konstant.
2. Handelt es sich, wenn auch nicht um regellose Bewegungen, so doch meist um sehr komplexe Bewegungen, die als Überlagerung von langsameren und schnelleren Bewegungskomponenten aufgefaßt werden können.
3. ist, wo es sich um Erforschung noch unbekannter Bewegungsabläufe handelt, die Rhythmik des Vorganges, also seine „Periodendauer" an sich unbekannt, so daß es überhaupt unmöglich ist, das „richtige" Aufnahmeintervall zu erraten, selbst wenn es nur ein solches „richtiges" Intervall gäbe.

Da diese zahlreichen Fehlerquellen aber jeder diskontinuierlichen Registrierungsmethode anhaften, so ist klar, daß die Erforschung noch unbekannter Bewegungsvorgänge irgendwelcher Art einwandfrei nur mittels einer kontinuierlichen Registrierung möglich ist. Die Forderung langdauernder und gleichzeitig kontinuierlicher Registrierung wird aber nur von der Röntgenkymographie erfüllt. Nur auf Grund des kontinuierlichen Kymogramms ist es zulässig, gegebenenfalls nachträglich einzelne als wichtig erkannte Phasen des Gesamtablaufs zum Zwecke der Verdeutlichung herauszuheben und gegenüberzustellen.

Methodik der Dickdarmkymographie

In solchem Sinne, d. h. als Einzelphasen aus Kymogrammen, sind die der vorliegenden Arbeit beigegebenen Abbildungen zu verstehen. Gegenüber dem lebendigen Eindruck, den die Vorführung des Kymogramms vermittelt, stellen sie selbstverständlich nur einen — drucktechnisch bedingten — Notbehelf dar, doch unterscheiden sie sich andererseits grundsätzlich von den meisten der üblichen, nur äußerlich ähnlichen Momentbildern, die einem diskontinuierlichen Aufnahme- oder Registrierverfahren entnommen sind. Ist doch bei den hier gezeigten Phasenbildern die Gewähr gegeben, daß es sich um die wirklich charakteristischen Momente des Ablaufs handelt, weil zwischen denselben mit Sicherheit keine wesentlichen Verbindungsglieder fehlen. Gewonnen wurden diese Bilder, indem ich mir das gesamte Material an Dickdarmkymogrammen durch Projektion immer wieder vorführte und die als eindeutig erkannten Kymogramme in ihren wesentlichen Phasen abpauste.

Bei der Projektion eines solchen Dickdarmkymogramms läßt man einen Vorgang, der bis zu 8 Minuten gedauert haben kann, binnen einiger Sekunden ablaufen. Es handelt sich also um Zeitraffung (kontinuierlicher Art) um das Mehrhundertfache. Da wir aber langsamste Bewegungen, wie z. B. die Bewegung des Minutenzeigers, geschweige denn des Stundenzeigers einer Uhr nicht als solche wahrnehmen können, so kann gesagt werden, daß uns diese kymographische Zeitraffung erstmalig Bewegungen erschlossen hat, die buchstäblich noch niemals „gesehen" worden sind — so wenig wie das Wachstum einer Pflanze vor Erfindung des „Zeitraffers" gesehen werden konnte. Solche langsamste Bewegungen, wie sie von Weltz mittels der Röntgenkymographie im Darmtrakt zielbewußt gesucht und gefunden worden sind, müssen bei der üblichen Röntgendurchleuchtung natürlich unerkannt bleiben. Daran würde sich auch nichts ändern, wenn die Dauer der Durchleuchtungen gefahrlos verlängert werden könnte und das gleiche gilt auch für alle anderen, der Registrierung von Darmbewegungen dienenden Methoden klinischer und tierexperimenteller Art, soweit sich diese unmittelbar an unser Auge mit seiner beschränkten Wahrnehmungsfähigkeit für Bewegungen wenden (z. B. Methode des Bauchfensters von Katsch und andere). Wohl ist eine Art „Zeitraffung" und damit eine indirekte Sichtbarmachung langsamer Darmbewegungen auch mit älteren Methoden möglich und versucht worden. Insbesondere hat die Methode der Ballonsonden (Ganter) das Vorkommen langsam verlaufender Kontraktionen bzw. Tonusschwankungen im Dickdarm erwiesen. Aber gegenüber dem Kymogramm haben diese Methoden den schwerwiegenden Nachteil, daß sie die Tätigkeit nur eines sehr begrenzten, ja meist unbekannten Darmabschnitts erfassen und daher niemals einen Einblick in das Zusammenspiel verschiedener Darmabschnitte geben können. Es ist daher verständlich, daß über das Zusammenspiel einzelner Darmabschnitte jenseits des Pylorus noch so gut wie nichts bekannt ist. Es erschien somit wünschenswert, das reiche uns zugängliche Material an Dickdarmkymogrammen zunächst einmal auf den Ablauf der Zökumfüllung hin zu untersuchen.

Ergebnisse

Die Darstellung des Darmrohres war in allen Fällen durch orale Verabreichung des Kontrastmittels erfolgt. Erfahrungsgemäß ist unter diesen Umständen die Passage des Dünndarms nach durchschnittlich 6 Stunden beendet und man findet um diese Zeit den Hauptteil des Kontrastmittels im Zökum, Colon ascendens und Transversum. Da natürlich aber die Passagezeit individuell schon beim Gesunden außerordentlich wechselt, den Aufnahmen aber auch pathologische Fälle zugrunde lagen, so ist es im gewissen Grade immer ein Glücksfall, wenn man röntgenkymographisch gerade den Zeitpunkt erfaßt, wo der Übertritt aus den letzten Ileumschlingen ins Zökum sich vollzieht. Aus der relativen Seltenheit solcher für unsere Frage brauchbaren Kymogramme gewannen wir den Eindruck, daß sich dieser Übertritt diskontinuierlich und in kurzdauernden Schüben abspielt.

Die Frage nach der Gesamtdauer der Valvulapassage läßt sich nun aber kymographisch nicht mehr unmittelbar entscheiden. Wollte man nämlich ein Kymogramm etwa so langsam

ablaufen lassen, daß die gesamte Passagezeit mit Sicherheit eingeschlossen sein müßte — dächte man sich also theoretisch ein Kymogramm von beispielsweise stundenlanger Ablaufzeit, so würde, abgesehen von der derzeitigen technischen Undurchführbarkeit, nunmehr überhaupt keine Darmbewegung zur Darstellung gelangen, denn es würden sich nun innerhalb dieser langen Ablaufzeit selbst die langsamsten Darmbewegungen so oft auf die Platte projizieren und dort überlagern, daß ein scharfes Bild nicht mehr zustande kommen könnte. Es wäre also das gleiche, wie wenn man etwa beim Herzen eine Ablaufzeit von der Größenordnung 1 Minute wählen wollte; die Randbewegungen des Herzens würden dann etwa 70mal zwischen zwei Rasterlinien stattgefunden haben, d. h. statt einer scharfen Bewegungskontur würde man nur die durchschnittlich häufigste Randstellung erhalten, also sozusagen ein Summenbild der mittleren Herzfüllung; von der Herzbewegung selbst wäre nichts mehr zu sehen.

Hieraus geht hervor, daß es für die Darstellung jedes Bewegungsvorganges je nach dessen Schnelligkeit ein Optimum der Ablaufzeit gibt, das für den Dickdarm erst gefunden werden mußte. Nach den Erfahrungen von G. A. Weltz liegt dieses Optimum der Aufnahmezeit für den Dickdarm zwischen 3 und 6 Minuten bei 6 mm Rasterabstand. In Übereinstimmung damit fanden auch wir, daß bei Ablaufzeiten dieser Länge gerade noch die schnellsten neben den langsamsten Bewegungen zur Darstellung kommen.

Wie bereits erwähnt, lagen den Kymogrammen sowohl normale wie pathologische Fälle zugrunde, zwischen denen wir — sofern es sich um eine erste Sichtung handelte, zunächst nicht differenzieren wollten. Trotzdem sind unsere unten beschriebenenen Beobachtungen mit Sicherheit nicht bloß pathologische Vorkommnisse, da wir die typischen Vorgänge der Zökumpolhebung sowohl wie die Haustrenbewegungen des Transversums mindestens ebenso oft bei sicher darmgesunden Individuen vorfanden. Wir besprechen diese beiden Vorgänge im folgenden gemeinsam an Hand ausgewählter typischer Beispiele, weil sich gezeigt hat, daß zwischen ihnen ein innerer Zusammenhang besteht. Bei der Besprechung der einzelnen Kymogramme wollen wir uns so weit wie möglich an das rein Deskriptive halten und nach Möglichkeit alle terminologische Zweideutigkeit vermeiden, welche erfahrungsgemäß allzu leicht über die Lücken unserer Einsicht hiwegtäuscht. Lieber wollen wir es dem Leser überlassen, die von uns geschilderten Bewegungen mit der ihm jeweils geläufigen Terminologie zur Deckung zu bringen. Wir sind uns nicht nur der Vorzüge, sondern auch der Grenzen unserer Methode bewußt, die im günstigen Fall festzustellen erlaubt, was geschieht, für sich allein genommen aber keine Hypothesen darüber gestattet, warum es geschieht. An diese Begrenzung ist grundsätzlich jede visuelle morphologische Methode gebunden, insbesondere jede Methode, die ein räumliches Geschehen in flächenhafter Projektion zur Darstellung bringt.

Beschreibung und Wiedergabe einzelner Kymogramme

Fall 1. Kymogrammnummer: W 40720.
Röntgenbefund ..... Gesteigerte Dünndarmperistaltik, Dickdarm ohne pathologischen Befund.
Aufnahme ..... 7 Stunden p. c.
Ablaufzeit ..... 3 Minuten 23 Sekunden.

Das Kymogramm zeigt folgende Ausgangssituation[1]): In der letzten Dünndarmschlinge noch reichlich Kontrastbrei, der den ganzen Darm ausfüllt. Möglicherweise teilweise Überlagerung der Dünndarmschlingen in der Flächenprojektion. Zökum und Aszendens vollständig gefüllt. Schattengebung überall gleichmäßig, Halbschatten bzw. unvollständige Füllung fehlend. Innerhalb der Auflaufzeit lassen sich bei diesem Kymogramm zum Zwecke der Verdeutlichung etwa 2 Bewegungsphasen unterscheiden:

[1]) Anmerkung zu allen Abbildungen: Anfangsstellung = ausgezogene Linie, nicht getönte Fläche. End- bzw. neue Stellung: Umriß punktiert, Fläche getönt. Bei zusammengehörigen Abbildungen, die dem gleichen Kymogramm entnommen sind, ist Endstellung des vorausgehenden Bildes = der Ausgangsstellung des nächsten Bildes. Also; Endstellung der Abb. 1 gleich Anfangsstellung der Abb. 2.

Phase I. Der Eintritt von Dünndarminhalt in das Zökum, wie er auf diesem eindrucksvollen Kymogramm festgestellt werden kann, geht einher mit einem von uns öfter gesehenen Vorkommnis, nämlich einer initialen, geringen Senkung des Zökumpols (hier insbesondere medial), einer geringen Verschmälerung des Zökumpoles lateral, einer leichten Verbreiterung des Aszendens und einem Vortreiben des Dünndarminhaltes nach der Bauhinischen Klappe zu. Im selben Augenblick entsteht eine seichte peristaltische Welle im unteren Ileumabschnitt, die auf das Zökum übergreift und ins Aszendens fortschreitet. Die letzten Ileumschlingen scheinen sich unter dem Einfluß der peristaltischen Welle zu verbreitern (Überlagerung?), der Inhalt wird vermehrt segmentiert (Abb. 1).

Phase II. Jetzt stülpt sich die am weitesten zökalwärts vorgedrungene Portion des Dünndarminhalts pelottenartig in das Zökum ein, die Wand des Zökums vor sich her-

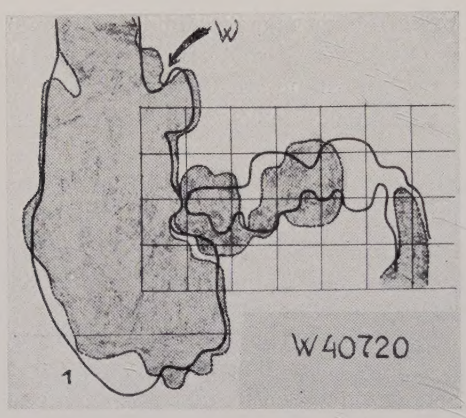

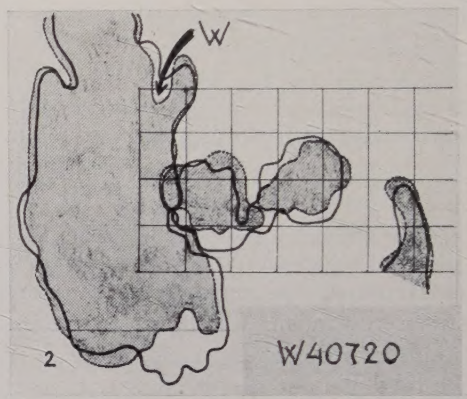

Abb. 1. Fall 1. Phase I. Nach vorbereitender Senkung des Zökumpoles wird Ileuminhalt peristaltisch zökalwärts befördert (Phase I des Textes). — W = Peristaltische Welle vom Ileum aufs Aszendens übergreifend.

Abb. 2. Fall 1. Phase II. Einstülpung von Dünndarminhalt ins Zökum und Hebung des Zökumpoles; Vertiefung der peristaltischen Welle (Phase II des Textes).

schiebend. Dieser Vorgang ist von einer geringen Hebung der Ileumschlingen begleitet. Gleichzeitig mit der den Übertritt eröffnenden Einstülpung der Valvula Bauhini erfolgt nun eine Hebung des ganzen Zökumpols unter deutlichem weiteren Fortschreiten der zu Beginn des Vorganges (s. Phase I) gestarteten peristaltischen Welle; eine weitere Verbreiterung des Aszendens erfolgt dabei nicht mehr (Abb. 2).

An diesem Kymogramm ist als typisch bemerkenswert: die dem Übertritt von Dünndarminhalt folgende Zökumpolhebung mit der Auslösung einer peristaltischen Welle, die vom Ileum auf Zökum und Aszendens übergreift.

Anschließend Besprechung eines weiteren, ebenfalls beispielhaften Kymogramms:

Fall 2. Kymogrammnummer: W 42480.
Röntgenbefund ..... Gastroenteritis; Dickdarm vom Zökum bis zum Deszendens ohne pathologischen Befund.
Aufnahme ..... 31 Stunden p. c.
Ablaufzeit ..... 5 Minuten 15 Sekunden.

Das vorliegende Kymogramm zeigt über das vorangehende hinaus noch weitere Einzelheiten zum Vorgang der Zökumpolhebung. Es geht von folgender Ausgangssituation aus:

Letzte Ileumschlingen bereits frei von Kontrastmittel, Transversum bis über Mitte gefüllt. Wiederum sind mehrere Phasen des Vorganges abtrennbar, wenngleich diese in Wirklichkeit kontinuierlich ineinander übergehen.

Phase I. Der Vorgang beginnt mit einer Hebung („Steifung") des Transversums und einer Verschiebung der Haustren zur Flexura hepatica. Das Querkolon tritt also deutlich höher, ohne daß vorläufig die vorhandene Haustrierung tiefer wird. Zeitgleich mit diesem Geschehen erfolgt eine Hebung des Zökumpols, von dem eine peristaltische Welle ihren Ausgang nimmt. Das Colon ascendens behält seine Form bei, eine Verbreiterung tritt nicht auf (Abb. 3).

Phase II. Der Zökumpol hebt sich nun noch weiter, während die peristaltische Welle im Ascendens weiter fortschreitet. Aszendens und Transversum zeigen keine Veränderung bis auf eine geringe Vertiefung der Haustrierung im Transversum (Abb. 4).

Phase III. Im Querkolon erfolgt nunmehr eine noch weitere Hebung, während die Zökumbewegung durch weiteres Emportreten des Poles und Verschmälerung des Aszendens in seinem medialen Abschnitt ihren Abschluß findet (Abb. 5).

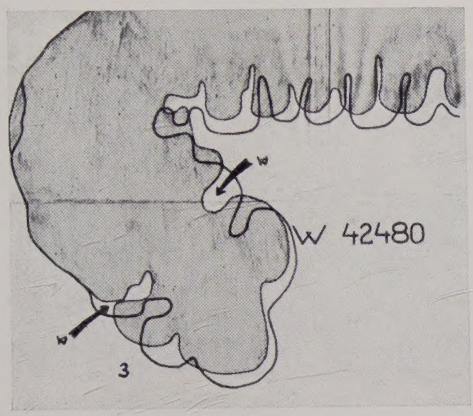

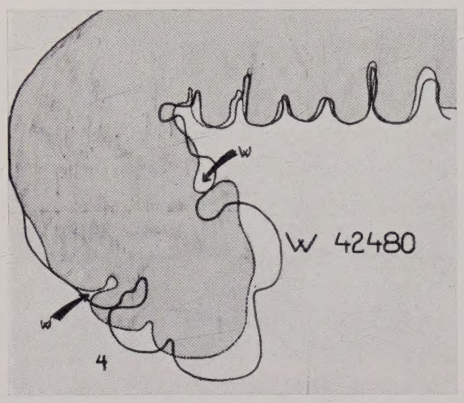

Abb. 3. Fall 2. Phase I. Ileum bereits leer; Beginn einer typischen Zökumpolhebung und Start einer im Aszendens fortschreitenden peristaltischen Welle (beim Pfeil). Gleichzeitig Steifung des Querkolons.

Abb. 4. Fall 2. Phase II. Fortsetzung der in Abb. 3 begonnenen Hebung des Zökumpols und Fortschreiten der peristaltischen Welle (s. Pfeil) im Aszendens.

Daß mit Phase III ein Transporteffekt verbunden ist, wird durch die starke Verkleinerung des Aszendens sehr wahrscheinlich, wenngleich das Fortschreiten der Kontrastbreispitze infolge des begrenzten Filmformates nicht mehr abgebildet ist. Wesentlich am vorliegenden Kymogramm: das starke Ausmaß der Zökumpolhebung, das wesentlich zu der starken Gesamtverkleinerung des Aszendens beiträgt, mit einer Verschiebung der Haustren des Querkolons zur Flexura dextra einhergeht und von einer Transversumhebung begleitet ist.

Im folgenden dritten Kymogramm ist nicht nur die Zökumpolhebung als solche zu beobachten, sondern durch den Umstand einer guten Querkolonfüllung begünstigt, das Verhalten der Haustren vor und während der Zökumpolhebung gut sichtbar:

Fall 3. Kymogrammnummer: W 41609.
Röntgenbefund ..... Verstärkte Peristaltik im Dünndarm; Dickdarm o. B.
Aufnahme ..... $7^3/_4$ Stunden p. c.
Ablaufzeit ..... 7 Minuten 57 Sekunden.

Um in das wichtige Zusammenspiel der einzelnen Darmabschnitte den gesuchten Einblick zu gewinnen, ist es unerläßlich, das Verhalten jeder einzelnen Haustre gesondert zu verfolgen; deshalb sind diese in den Pausen mit fortlaufenden Nummern bezeichnet.

Phase I. Auch hier tritt vor der uns nunmehr schon bekannten Hebung des Zökumpols eine Steifung des Querkolons in Erscheinung. Während dieser zeigen die Haustren folgendes Verhalten: Haustre Nr. 1 hebt sich und verschiebt sich zur rechten Flexur; Haustre 2 hebt sich am Ort; Haustre 3 wird mehr kugelförmig (Abnahme des transversalen Durchmessers) und tritt bei gleich-

zeitiger Hebung in Richtung zur linken Flexur. Haustre 4 hebt sich wie 2 wieder am Ort, während an ihrem unteren Pol eine neue Einschnürung entsteht. Die Haustren 5—9 zeigen kaum eine Hebung und Gestaltsveränderung, während sie sich deutlich nach der linken Flexur zu verschieben. Deutlicher als es auf der Pause zu veranschaulichen ist, sieht man im Bewegungsbild während dieser Zeit eine peristaltische Welle über den unteren Teil des Aszendens laufen (Abb. 6).

Phase II. Gegenläufig zu ihrer Bewegung in Phase I verschieben sich nun die Haustren 1 und 2 nach der linken Flexur zu. Haustre 3 ändert ihre Lage nicht und zeigt kaudal eine tiefere Segmentierung. Die Zweiteilung der Haustre 4 verschwindet wieder, was zu einer Verbreiterung dieser Haustre am kaudalen Pol führt. Die Haustren 5—9 rücken weiter nach der linken Flexur zu, wobei Haustre 5 gleichzeitig schmäler wird. Der Querdurchmesser des Transversums nimmt ab Haustre 3

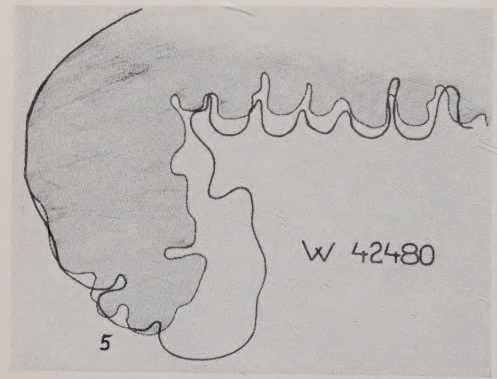

Abb. 5. Fall 2. Phase III. Schlußphase der in Abb. 3 begonnenen, umfangreichen Zökumpolhebung; weitere Steifung (Hebung) des Querkolons.

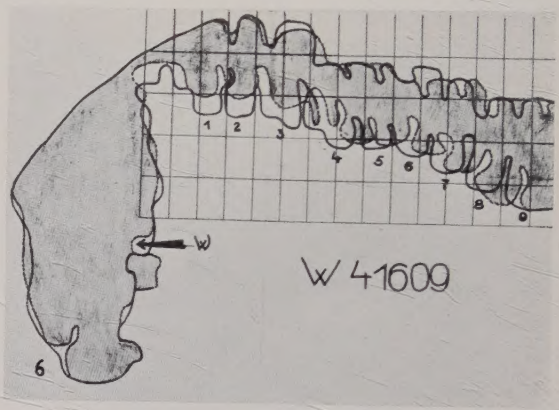

Abb. 6. Fall 3. Phase I. Vorbereitung einer Zökumpolhebung durch Versteifung des Transversums und beginnende („zentrifugale") Ziehharmonikabewegung der Haustren. Beginn einer peristaltischen Welle im Transversum.

im ganzen etwa zu. Gleichzeitig mit der Haustrenbewegung erfolgt nun in dieser Phase die Hebung des Zökumpoles und eine Verschmälerung des Aszendens in seinem unteren Abschnitt. Die in Phase I gestartete peristaltische Welle läuft als seichte Einziehung der medialen Seite bis zur rechten Flexur weiter (Abb. 7).

Auch dieses Kymogramm bestätigt also die Regel, daß der Hebung des Zökumpols eine Steifung des Querkolons vorangeht. Diese Steifung selbst erfolgt unter gruppenweiser Verschiebung von Haustren in teils oraler, teils aboraler Richtung. So unübersichtlich diese Haustrenverschiebungen auf den ersten Blick und im diskontinuierlichen Momentbild erscheinen, so deutlich wird es bei der eingehenden Betrachtung des kontinuierlichen Bewegungsbildes, daß es sich dabei keineswegs bloß um regellose oder passive Ortsveränderungen handelt, sondern vielmehr um eine meist gruppenweise koordinierte Bewegung, deren Wesen am besten durch die Bezeichnung als „Ziehharmonikabewegung" (Weltz) gekennzeichnet wird.

Während in der Ablaufzeit der bisher besprochenen Kymogramme jeweils nur eine einmalige Hebung des Zökumpols sichtbar war, ermöglicht das folgende Kymogramm mit einer besonders langen Ablaufzeit (zwei vollständig dargestellte Hebungen und Senkungen des Zökumpols) die Kennzeichnung dieses Verganges als eines periodischen Geschehens:

Fall 4. Kymogrammnummer: W 35202.
Röntgenbefund ..... „Gastritis und Duodenitis".
Aufnahme ..... 24 Stunden p. c.
Ablaufzeit ..... 8 Minuten 37 Sekunden.

Ausgangssituation: Durch das Kontrastmittel sind dargestellt die letzten Ileumschlingen und Kolon bis zum ersten Viertel des Transversums. Die Füllung ist vollständig.

Phase I. Der Bewegungszyklus beginnt wie bei allen anderen Fällen mit einer Steifung des Transversums, während welcher die ersten Haustren der rechten Flexur entgegenrücken und die folgenden eine kleine Verschiebung in entgegengesetzter Richtung zeigen (Beginn der Ziehharmonikabewegung) (Abb. 8).

Phase II. In dieser Phase erfolgt nun die Hebung des Zökumpoles, begleitet von einer Verengerung des oberen Aszendens. Gleichzeitig schreitet die Hebung des

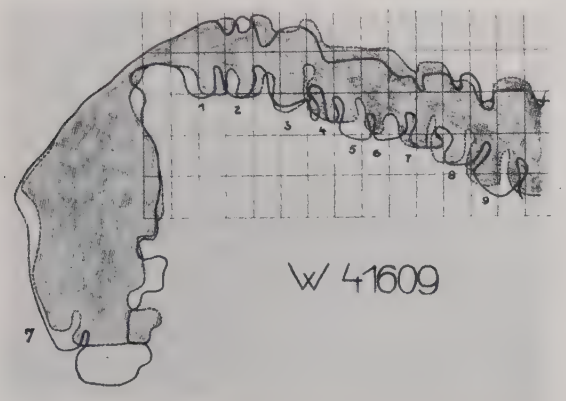

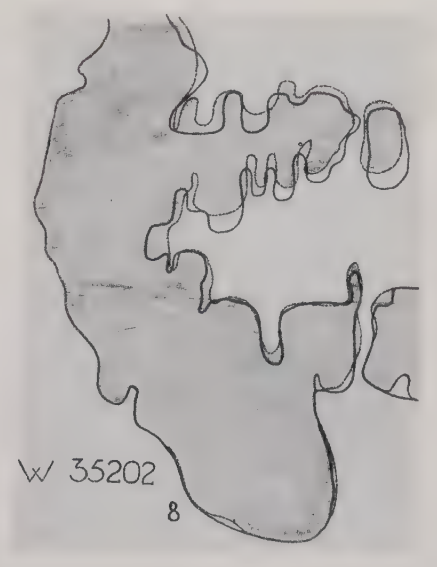

Abb. 7. Fall 3. Phase II. Eintritt der in Abb. 6 vorbereiteten Zökumpolhebung unter Richtungsumkehr der Haustrenbewegung und Fortschreiten der peristaltischen Welle.

Abb. 8. Fall 4. Phase I. Einleitungsphase einer im gleichen Kymogramm mehrmals sich wiederholenden Zökumpolhebung: Steifung im Querkolon mit beginnender „Ziehharmonikabewegung" der Haustren.

Transversums weiter fort und die Ziehharmonikabewegung prägt sich durch weiteres Fortrücken der Anfangshaustren in Richtung der rechten Flexur stärker aus. Die übrigen Haustren beteiligen sich ohne longitudinale Verschiebung an der Steifung des Transversums (Abb. 9).

Phase III. Sie bringt die Erschlaffung mit Senkung des Zökumpols, Senkung des Querkolons und dem Auftreten einer Haustrenbewegung, die der in Phase I—II geschilderten entgegengesetzt ist. (Abb. 10).

Phase IV. In dieser Periode wird wiederum die nächstfolgende Zökumhebung mit einer wenn auch jetzt geringeren Transversumsteifung eingeleitet, die ohne wesentliche Haustrenverschiebung einhergeht (Abb. 11).

Phase V. Nun hebt sich zum zweitenmal der Pol des Zökums, während sich das ganze Aszendens etwas versteift und dadurch insgesamt etwas medialwärts tritt. Die in Phase IV begonnene Transversumhebung prägt sich ihrerseits weiter aus; die Haustren zeigen gleichfalls eine mediale Verschiebung (Abb. 12).

Phase VI. Sie bringt wieder den Vorgang der Erschlaffung, wobei Zökumpol und Transversum sich senken. Ausmessung des Kymogramms ergibt, daß der Rhythmus der Zökumpolhebung in diesem Fall eine Periodendauer von ungefähr 4 Minuten hat Abb. 13).

Anhang

Anhangsweise sei hier noch ein Kymogramm besprochen, das zwar nicht zum engeren Thema unserer Arbeit gehört, immerhin aber einen Bewegungsvorgang zeigt, der einen interessanten Beitrag zur Frage der überhaupt möglichen Dickdarmbewegungen darstellt.

Dieses Kymogramm führt uns eine in ihrem Ablauf ganz andersartige Darmbewegung vor Augen, die den ganzen im Aufnahmeformat erfaßten Dickdarm (Zökum, Aszendens und Transversum) gleichzeitig ergreift und vermutlich zu den wirksamsten Möglichkeiten des Transportes gehört. Zur Terminologie dieses Bewegungstyps ist zu bemerken, daß es sich dabei um den Beginn einer sog. „großen Kolonbewegung" handeln dürfte, die wegen

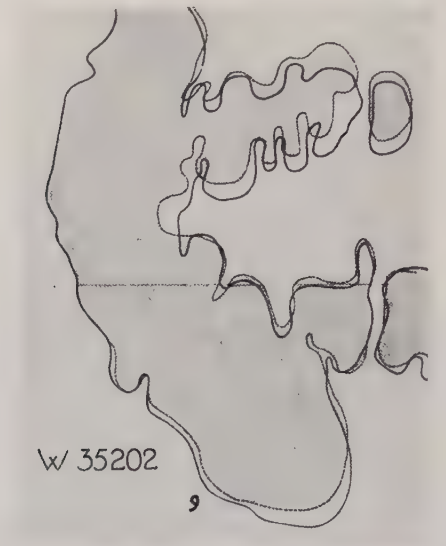

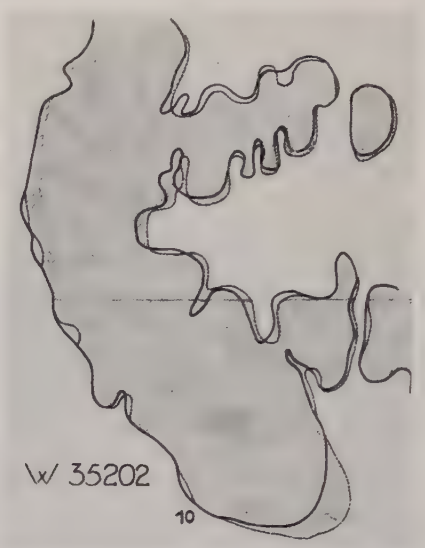

Abb. 9. Fall 4. Phase II. Erste Zökumpolhebung bei weiterer Ausprägung der Querkolonsteifung und der zentrifugalen „Ziehharmonikabewegung".

Abb. 10. Fall 4. Phase III. Erschlaffungsphase: Senkung des Zökumpols; Haustrenbewegung wird rückläufig („zentripetal").

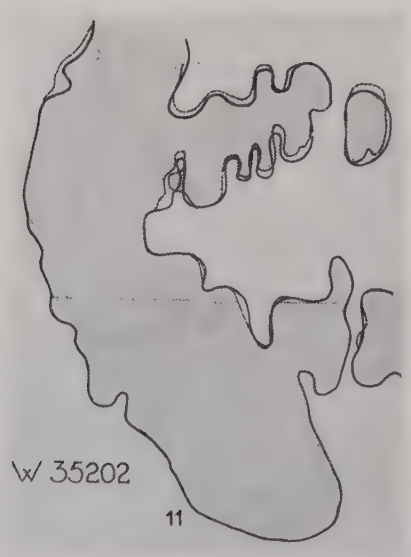

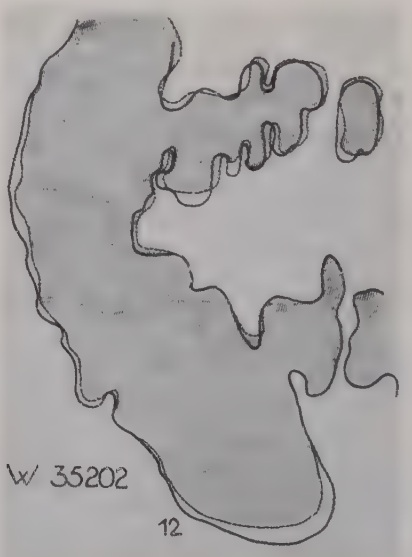

Abb. 11. Fall 4. Phase IV. Einleitung der nächsten (im Kymogramm zweiten) Zökumbewegung durch beginnende Transversumsteifung.

Abb. 12. Fall 4. Phase V. Abermalige (zweite) Zökumpolkontraktion bei Fortgang der Transversumsteifung; Steifung auch des Aszendens.

ihrer relativ großen Geschwindigkeit und dem eindrucksvollen Umfang der Bewegung gelegentlich auch schon bei gewöhnlichen Durchleuchtungen gesehen worden ist. Gegenüber der recht unzulänglichen Aussage unseres unbewaffneten Auges, das jeweils nur einen beschränkten Teil des Darmes übersehen kann, ermöglicht uns das objektive Kymogramm eine exakte Analyse des Vorgangs mit beliebiger Genauigkeit.

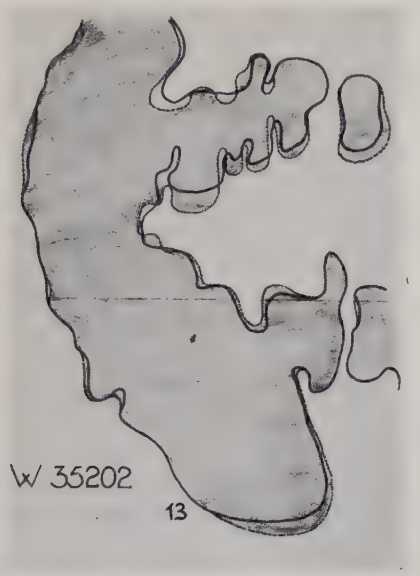

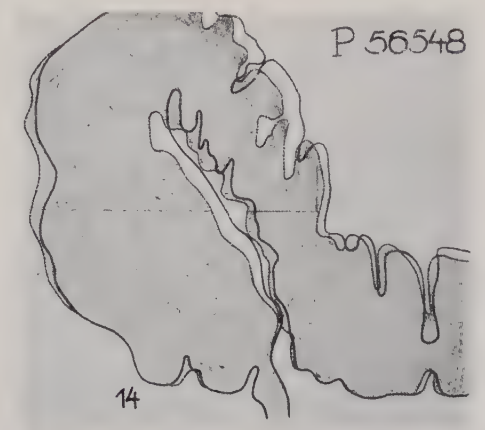

Abb. 13. Fall 4. Phase VI. Zweite Erschlaffung mit Senkung von Zökumpol und Transversum.

Abb. 14. Fall 5. Phase I. zeigt mit den beiden folgenden Abb. 15 und 16 Phasen aus dem Beginn einer erstmalig kymographierten „großen Kolonbewegung". Zusammenspiel ausgedehnter Darmabschnitte. Phase I: Steifung des Kolons im ganzen Gesichtsfeld; am unteren Kolonrand beginnende Haustrenverstreichung.

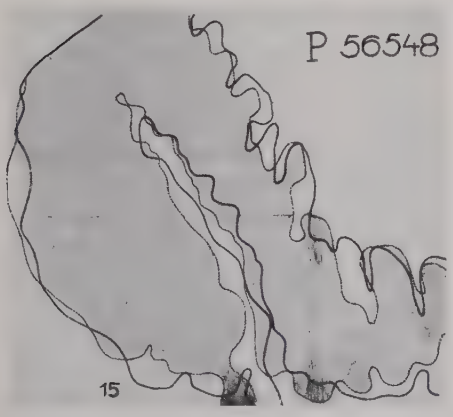

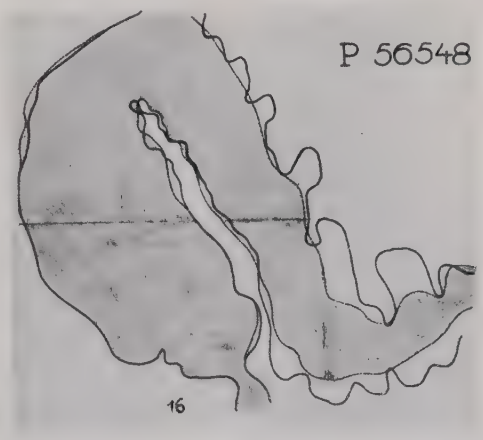

Abb. 15. Fall 5. Phase II. Phase II der „großen Kolonbewegung": weitere Versteifung des ganzen sichtbaren Kolons; Tonuszunahme führt zu Hebung des Zökumpols und Volumverminderung des Aszendens.

Abb. 16. Fall 5. Phase III. Aus dem Kymogramm der „großen Kolonbewegung": Völlige Haustrenglättung im Transversum verwandelt dieses in ein einziges glattes Rohr; ausgiebige Inhaltsförderung wird dadurch ermöglicht.

Fall 5. Kymogrammnummer: P. 56548.
Röntgenbefund..... Hyperplastische Gastritis mit Sekretionsvermehrung, Dünndarmdyspepsie. Verwachsungen im Bereich von Zökum und Aszendens. In der Anamnese 3 Bauchoperationen.
Aufnahme ..... 24 Stunden p. c.
Ablaufzeit ..... 4 Minuten 35 Sekunden.

Die Aufnahme zeigt folgende Ausgangssituation: Zökum, Aszendens und Transversum gut gefüllt. Das girlandenförmige Durchhängen des Querkolons ist vermutlich durch Verwachsungen bedingt, die laut Aussage des Kymogramms zwischen medialer Zökumwand und den gegenüberliegenden Teilen des Querkolons bestehen.

Phase I. Zuerst sehen wir eine Steifung des ganzen dargestellten Darmabschnitts, bei der das Aszendens und das tief herabhängende Transversum sich nach lateral bewegen. Die Haustrierung des Querdarms flacht sich an der unteren Seite ab, während sie sich oben in gleichem Maße vertieft (Abb. 14).

Phase II. Hier schreitet die eingeleitete Lateralbewegung weiter fort, während die Haustrenglättung vorwiegend an den unteren Rand des Querkolons weitergeht, so daß die Haustrierung dort schon nahezu völlig aufgehoben ist. Der Zökumpol hebt sich jetzt unter starker Volumverminderung des Aszendens (Abb. 15).

Phase III. Schlagartig verschwinden nun alle vorher noch vorhandenen Reste der Haustrierung, so daß die gesamten dargestellten Darmabschnitte ein einziges glattes Rohr bilden. Die vermutlich durch diese Vorgänge eingeleitete Austreibungsphase ist auf dem Kymogramm leider nicht mehr dargestellt (Abb. 16).

Besprechung der Ergebnisse

Die oben wiedergegebenen Beispiele von Kymogrammen lassen uns Einblick gewinnen in einen Vorgang, den wir bei der Durchsicht von insgesamt 40 Dickdarmkymogrammen regelmäßig antrafen, nämlich die Hebung des Zökumpols. Es ließ sich feststellen, daß diese einen periodisch-rhythmischen Vorgang darstellt, der zweifellos physiologische Bedeutung hat. Ebenso ließen sich Gesetzmäßigkeiten im Zusammenspiel der übrigen Darmabschnitte mit diesem Vorgang nachweisen, insofern die Zökumhebung als Glied einer Folge von geregelten Bewegungsvorgängen erkannt werden konnte. Aus den Beiträgen der einzelnen Kymogramme läßt sich mosaikartig ein ziemlich lückenloses Bild des physiologischen Gesamtvorganges zusammensetzen. Es weist im einzelnen folgende Züge auf:

Der Übertritt von Darminhalt aus dem Ileum ins Zökum erfolgt diskontinuierlich auf Grund einer peristaltischen Bewegungswelle, welche wir wenigstens in den 2 Fällen mit guter Ileumfüllung deutlich auf das Zökum übergreifen sahen. Anschließend hieran erfolgt nun regelmäßig eine allmähliche Hebung bzw. „Steifung" des Querkolons, die wir nach unseren Erfahrungen als obligatorische Vorbereitungsphase für die dann anschließende Zökumpolhebung ansehen müssen. Die erwähnte Hebung des Querkolons geht ihrerseits mit einer charakteristischen Haustrenverschiebung einher, es beginnt die erste Phase einer „Ziehharmonikabewegung", bei welcher, entsprechend dem Auseinanderziehen der Ziehharmonika, die Haustren zentrifugal auseinanderstreben, wobei das „Zentrum" der Bewegung von den meist nur am Orte gehobenen, mittleren Haustren des Transversums gebildet wird. Unabhängig von ihrer fallweise verschieden starken Ausprägung erfolgt die Bewegung in dem Sinne, daß mehr Haustren in der Gegend der Flexuren versammelt werden. In diesem Moment pflegt nun die Hebung des Zökumpols einzusetzen, während unter weiter fortschreitender Steifung des Querkolons die Haustrenbewegung umschlägt: Die eingangs an der rechten Flexur versammelten Haustren kehren jetzt wieder zurück und schließen sich damit der aboral gerichteten Bewegung der übrigen Haustren an. Damit wird aber gewöhnlich auch schon die Erschlaffungsphase eingeleitet, in deren Verlauf sich das Zökum und das Querkolon gleichzeitig senken. Die Haustren bewegen sich in dieser Phase „zentripetal" wieder nach der Mitte zusammen, womit der Ausgangszustand wieder erreicht ist.

Was die Rhythmik dieses Gesamtvorganges betrifft, bzw. die Dauer einer einzelnen Periode, so können wir uns dieser Fragen nur auf statistischem Wege zu nähern versuchen. Addieren wir nämlich die Ablaufzeiten aller 40 Kymogramme und dividieren diese durch die Zahl der insgesamt abgebildeten Zökumpolhebungen, so ergibt sich folgendes: Auf eine Gesamtablaufzeit von 205,33 Minuten kamen 55 Zökumpolhebungen, d. h. also eine einmalige Zökumpolhebung erfolgt durchschnittlich in 3 Minuten 20 Sekunden. Hiermit stimmt annähernd überein, daß sich aus den eine mehrmalige Zökumpolhebung enthaltenden Kymogrammen eine Dauer des Zyklus von durchschnittlich 3—4 Minuten ablesen läßt. Diese Angaben stellen natürlich nur einen Mittelwert dar, da es auf der Hand liegt, daß individuelle und pathologische Faktoren die Frequenz dieses

biologischen Vorgangs stark beeinflussen müssen. So haben wir unter unserem Material Kymogramme, z. B. mit schwerer Obstipation, bei denen eine fast völlige Ruhe im Zökum und Aszendens bestand, während andererseits z. B. bei entzündlichen Prozessen des Darmes, wie etwa bei der Kolitis, man häufigere Zökumpolhebungen bis zu 3mal während einer Rasterlaufzeit von 5 Minuten nachweisen konnte. Auch bei Durchfällen und nach Gaben leichter Abführmittel, wie Bittersalz, ließ sich nicht nur eine im allgemeinen erhöhte Darmmotilität erkennen, sondern auch eine vermehrte Beweglichkeit des Zökumpols, wenngleich hier Hebung und Senkung in vielen Fällen nur angedeutet waren.

Zusammenfassung

Auf Grund eines Materials von 40 Röntgenkymogrammen wurde mit einer Laufzeit von insgesamt 205,33 Minuten versucht, einen Einblick in die noch weitgehend unbekannten langsamen Darmbewegungen von Zökum, Aszendens und Transversum zu erlangen. Es konnte dadurch ein für diese Darmabschnitte offensichtlich charakteristischer Bewegungsablauf erfaßt werden, der nach seiner optisch eindrucksvollsten Phase kurz als „periodische Zökumpolhebung" [Weltz (5)] bezeichnet werden kann. Bei diesem Vorgang handelt es sich um ein geregeltes Zusammenspiel benachbarter Darmabschnitte, dessen zeitliche Gesetzmäßigkeiten näher analysiert wurden. Die Abbildungen stellen charakteristische Stadien der Bewegungsabläufe dar. Sie sind ein — drucktechnisch bedingter — Notbehelf, sie können nicht den lebendigen Bewegungsablauf ersetzen, den die Vorführung des Kymogramms im Kymoskop oder die Verfilmung des Kymogramms vermitteln.

Schrifttum

1. Stumpf, Weber und Weltz, Röntgenkymographische Bewegungslehre. Leipzig 1936. — 2. Catel, W., Bewegungsvorgänge im Verdauungskanal I und II. Leipzig 1936. — 3. Westphal, Die Pathologie der Bewegungsvorgänge des Darmes; in Bethe-Bergmann, Handbuch der normalen und pathologischen Physiologie. Bd. III, — 4. Weltz, G. A., Magenphysiologie für Röntgenzwecke. Leipzig 1940. — 5. Derselbe, Tagungsbericht: Tagung der Deutschen Röntgen-Gesellschaft, Stuttgart 1939. — 6. Knothe, Die Dickdarmschleimhaut. Verlag G. Thieme, 1932. — 7. Katsch und Borchers, Z. exper. Path.u. Ther. 12 (1912/13): 237. — 8. Katsch, Z. exper. Path. u. Ther. 12 (1912/13): 253.

Fortschritte

auf dem Gebiete der

Röntgenstrahlen

Organ der Deutschen Röntgen-Gesellschaft und der Röntgenvereinigung in Budapest

Begründet von Heinrich Albers-Schönberg

Herausgegeben von Professor Rudolf Grashey-Köln

Jährlich 2 Bände zu je 6 Heften mit zahlreichen Abbildungen
Subskriptionspreis je Band RM 72.—
Für Mitglieder der Deutschen Röntgengesellschaft RM 57.60

Die „Fortschritte auf dem Gebiete der Röntgenstrahlen" wurden 1897, zwei Jahre nach der Entdeckung der Röntgenstrahlen, von Albers-Schönberg in Hamburg gegründet. Die „Fortschritte" fassen, wie ihr Name besagt, alles zusammen, was an Fortschritt auf diesem weitverzweigten Gebiet geleistet wird. Sie bringen sorgfältig und zeitgemäß ausgestattete Originalarbeiten vorwiegend diagnostischen, physikalischen und technischen, aber auch therapeutischen Inhalts. Sie berichten als offizielles Organ aller deutschsprechenden großen Röntgengesellschaften und lokalen Röntgenvereinigungen ausführlich über deren Sitzungen und Tagungen.

In jedem Heft wird das neueste Fachschrifttum des In- und Auslandes — Röntgenologie und Strahlenkunde — nach Zeitschriften geordnet aufgeführt. Sammelberichte über die Fortschritte der letzten Monate bringen regelmäßig die monatlich erscheinenden Beihefte „Röntgenpraxis" (vierteljährlich RM 13.50, für Bezieher der „Fortschritte" RM 10.80), welche vor allem der Belehrung und Fortbildung des praktisch tätigen Röntgenologen dienen.

Neuerschienene Bücher werden besprochen, die neuen Patente mitgeteilt. Da die Röntgenologie und Strahlentherapie fast alle Zweige der theoretischen und praktischen Medizin mehr oder weniger stark berührt, so sind die „Fortschritte" für alle, die auf diesen verschiedenen Gebieten arbeiten und forschen, ein unentbehrlicher Berater und Wegweiser. Diesen Umständen verdanken sie ihre große, stets noch wachsende Verbreitung im In- und Auslande. Um den Röntgenologen des Auslandes den Überblick zu erleichtern, werden jedem Hefte kurze Zusammenfassungen der Originalarbeiten in englischer und französischer Sprache beigegeben.

GEORG THIEME / VERLAG / LEIPZIG

Lebenslauf

Am 21. 5. 1905 wurde ich in Bönnigheim, Kreis Besigheim als Sohn des Oberpostmeisters Gottlob Glaeser geboren. Nach neunjährigem Besuch der Oberrealschule Heilbronn und Göppingen bestand ich in der Oberrealschule Göppingen die Reifeprüfung, hierauf studierte ich zuerst Naturwissenschaften (vorwiegend Zoologie) und nach einer dreisemestrigen Verwendung als Hilfsassistent am zoologischen Institut der Technischen Hochschule Stuttgart begann ich das Studium der Medizin. Im Frühjahr bestand ich an der Universität das medizinische Staatsexamen mit der Gesamtnote „gut". Nach einer Verwendung als Medizinalpraktikant an der Medizinischen Klinik Tübingen war ich im Sommer 1938 Hilfsassistent an der Medizinischen Klinik Tübingen und an einer Privatklinik bei Berchtesgaden. Im November 1938 meldete ich mich freiwillig zum Militärdienst. Die 4 vorgeschriebenen Übungen diente ich an den Standorten Tübingen und Ulm ab. Bei Ausbruch des Krieges wurde ich als Unterarzt und Zugführer zu einer Krankentransportabteilung der VII. Armee eingezogen. Bei der VII. Armee machte ich den Einsatz an der Oberrheinfront mit. Im Anschluß daran wurde meine Abteilung in das Generalgouvernement verlegt. Im November 1940 wurde ich zur Luftwaffe versetzt.